

第28回 四国産婦人科内視鏡手術研究会

プログラムおよび講演抄録集

会 期 令和5年10月7日(土)

会 場 徳島大学 藤井節郎記念医科学センター
(徳島大学内)
徳島県徳島市蔵本町3丁目18-15

四国産婦人科内視鏡手術研究会

ご挨拶

この度、第28回四国産婦人科内視鏡手術研究会を徳島市で開催させていただくことになりました。開催にあたり一言ご挨拶申し上げます。

昨年の松山市に引き続き今回も現地での開催となりますが、四国四県より合計14題の一般演題をご応募いただき、当日は活発かつ有意義な議論が展開されるものと期待しております。また、特別講演として国立病院機構九州医療センター産科婦人科医長の瓦林靖広先生より、「SoTM から考える婦人科手術手技」と題してお話をいただくほか、インテュイティブサージカル合同会社様とジョンソン・エンド・ジョンソン株式会社様の共催にてダヴィンチと腹腔鏡のハンズオンセミナーを2本立てで行う予定です。このうち、腹腔鏡のハンズオンセミナーについては、特別講演の演者である瓦林先生にも講師としてご参加いただきます。瓦林先生は、若手の頃松山赤十字病院で勤務されていたこともあり四国に馴染みの深い先生ですが、今や日本の腹腔鏡手術のトップリーダーとしてご活躍で、四国における内視鏡手術のさらなる発展に向けて貴重なアドバイスをいただけるものと考えております。腹腔鏡手術が一般的な手技として定着し、ロボット手術が身近なものになりつつある現在、今後向かうべき方向性について改めて技術と理論の両面から討議できる場となることを期待しています。

昨年、代表世話人の前田長正教授よりお話を頂いた際に、内視鏡手術に明るくない私が当番世話人を務めることに正直躊躇いを感じました。そのような中サポートを申し出ていただき、開催の準備を精力的に進めていただいた徳島大学産科婦人科学分野の加藤剛志特任教授、吉田加奈子講師にはこの場を借りて感謝の意を表したいと思いません。そして何より、徳島大学にこのような機会を与えていただいた会員の皆様に対して深甚なる感謝を申し上げます。

令和5年10月吉日
第28回四国産婦人科内視鏡手術研究会
当番世話人 岩佐 武

第28回

四国産婦人科内視鏡手術研究会

世話人会・講演会案内

会 長： 徳島大学医歯薬学研究部 産科婦人科学分野
教授 岩佐 武

会 期： 令和5年10月7日（土）

会 場： 徳島大学 藤井節郎記念医科学センター（徳島大学内）
徳島県徳島市蔵本町3丁目18-15

ダヴィンチ： 徳島大学病院 中央診療棟4F 手術室（10：00～11：30）
ハンズオンセミナー

世話人会： 徳島大学 藤井節郎記念医科学センター
2F 多目的室202, 203（12：00～12：45）

講演会： 1F 藤井節郎記念ホール（13：00～17：00）

腹腔鏡： 2F 多目的室202, 203（17：00～18：00）
ハンズオンセミナー

事務局： 徳島大学大学院医歯薬学研究部 産科婦人科学分野内
第28回四国産婦人科内視鏡手術研究会事務局

〒770-8503 徳島市蔵本町3-18-15

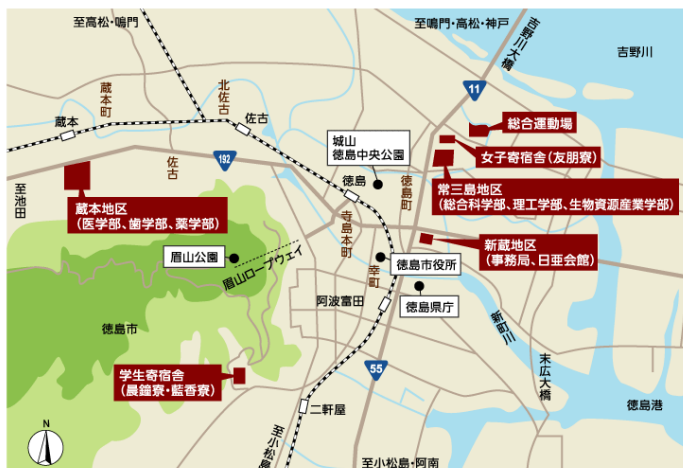TEL：088-633-7177 FAX：088-631-2630

＜会場案内図＞

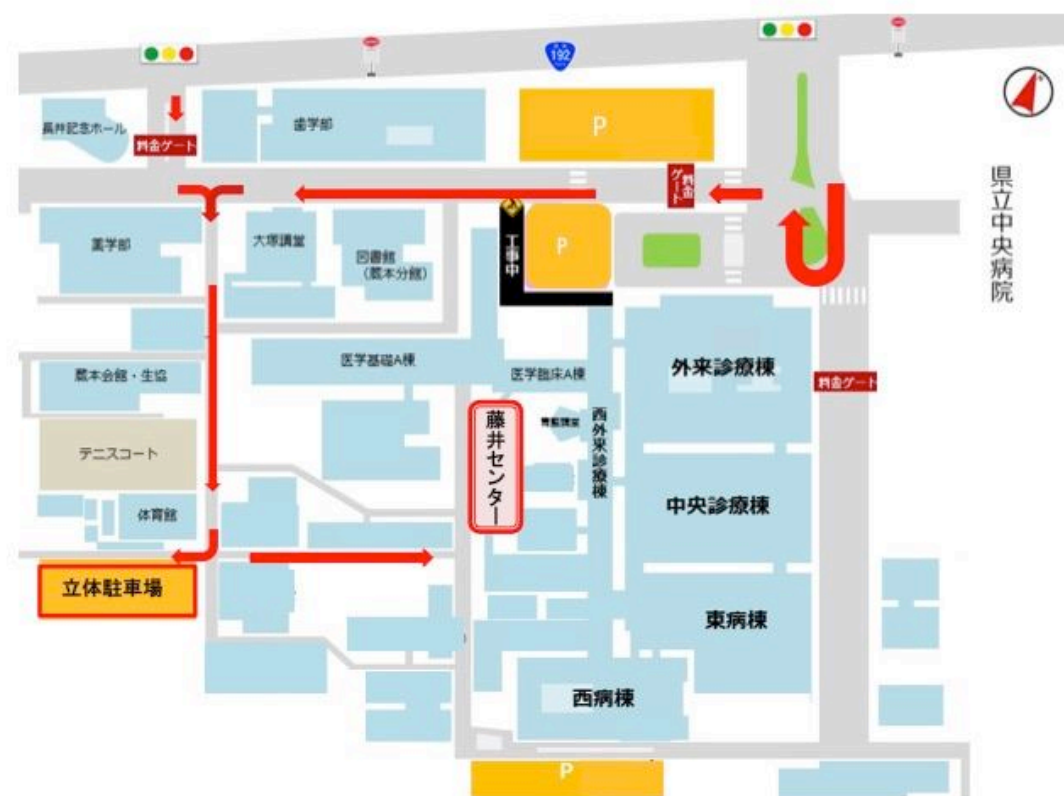会 場：徳島大学 藤井節郎記念医科学センター（徳島大学内）

徳島県徳島市蔵本町3丁目 18-15

- JRで来られる方へ 蔵本駅より徒歩7分
徳島駅よりタクシーで約10分
- 車で来られる方へ 徳島自動車道 藍住インターより車で10分
高松自動車道 板野インターより車で15分

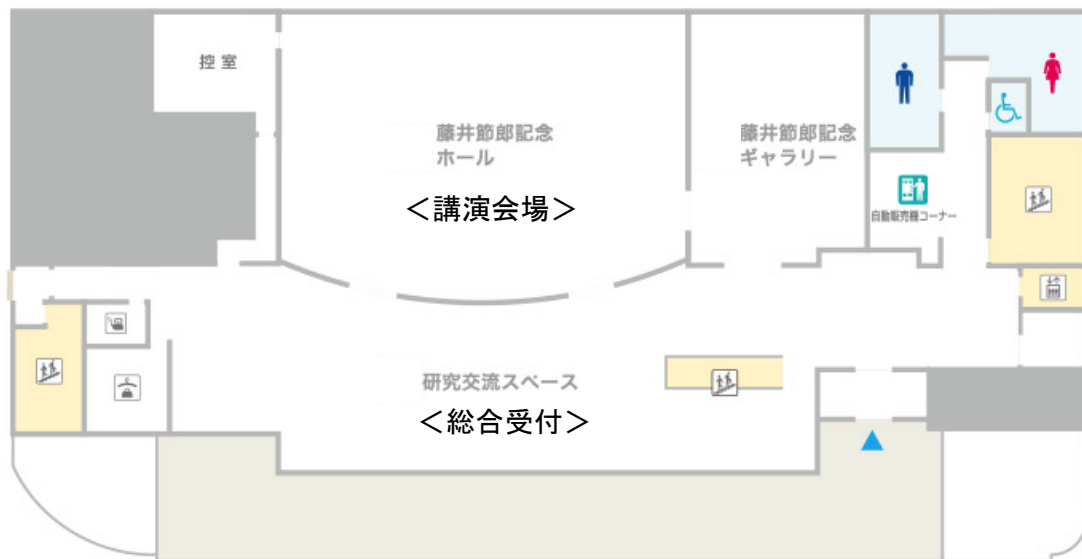

＜駐車場のご案内＞ ※受付で駐車サービス券（自己負担100円）をお渡しします。

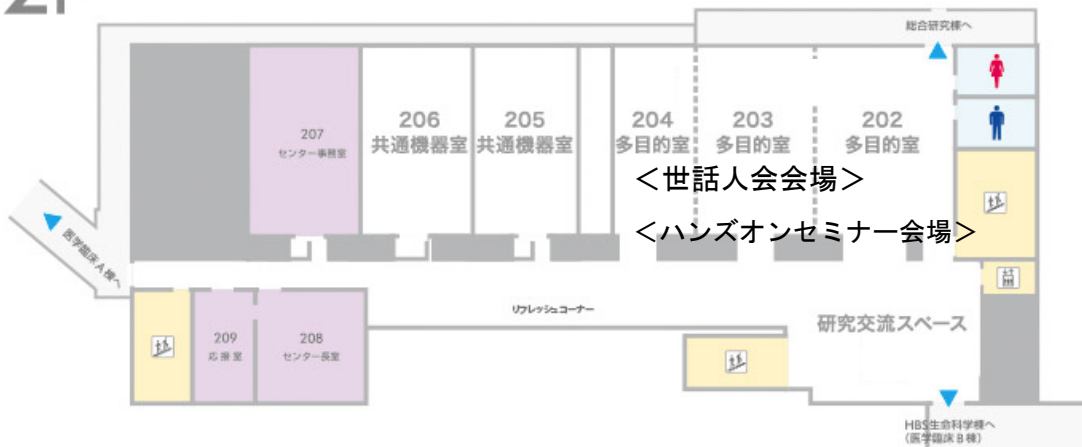


フロアマップ

1F



2F



世話人会・・・2F 多目的室 (202, 203)

ハンズオンセミナー・・・2F 多目的室 (202, 203)

講演会・・・1F 藤井節郎記念ホール

研究会参加者へのお知らせ

■参加受付

- ・ 藤井節郎記念医科学センター 1F 総合受付にて、当日正午より受付を開始します。
- ・ 当日受付にて、研究会参加費（3,000 円）を現金にてお支払い下さい。名札をお渡しいたしますの
で、所属・氏名を各自ご記入の上、ご着用ください（学生・初期研修医は参加費無料です）。
※新入会に関するお問い合わせは、総合受付にてお願いいたします。

■日本産科婦人科学会専門医研修出席証明、日本産婦人科医会研修参加証について

- ・ 日本産科婦人科学会会員の方で、JSOG アプリあるいはカードを用いて受付を行った方に日本産科
婦人科学会専門医研修出席証明 10 単位と日本専門医機構学術集会参加 1 単位が付与されます。
- ・ 日本産婦人科医会会員の方は、研修参加証（1 日 1 枚）が発行されます。

■座長の方へ

- ・ ご担当のセッション開始予定時刻の 10 分前までに、会場内次座長席にご着席ください。

■一般講演の演者の方へ

- (1) 一般講演の講演時間は、発表 6 分、質疑応答 3 分です。講演時間は厳守して下さい。
- (2) 講演開始 30 分前迄に PC 受付へデータの提出と動作確認（PC 持ち込みの方を含む）を
済ませて下さい。
会場へは、1. パソコン本体 2. USB メモリのうち、いずれかの形で発表データをお持ち下さい。
- (3) 1 つ前の発表が始まりましたら次演者席にご着席下さい。

【USB メモリをお持ち込みの方への注意事項】

- (1) ソフトは、windows 版 PowerPoint に対応いたします。
 - ・ Macintosh をご使用の方は、ご自身のノート PC をお持ち込み下さい。
 - ・ 動画ファイルをご使用の方は、ご自身のノート PC をお持ち込み下さい。
- (2) フォントは OS 標準のもののみご使用下さい。

【ノート PC をお持ち込みの方への注意事項】

- (1) バックアップとして、必ずメディアもご持参下さい。
- (2) 各自でスライドおよび動画の動作確認をしていただき、ノート PC をセッション開始の 15 分前
までに発表会場内の PC オペレーター席までご持参下さい。

- (3) プロジェクターとの接続ケーブルは、ミニ Dsub15 ピンです。
- ・PCによっては専用のコネクタが必要になりますので、必ずお持ち下さい。
 - ・特にVAIOやMacBook等小型PCは、別途付属コネクタが必要な場合がありますので、くれぐれもご注意ください。
- (4) スクリーンセーバー、省電力設定は事前に解除願います。
- (5) コンセント用電源アダプタを必ずご持参下さい。
- ・内蔵バッテリー駆動の場合、ご発表中に映像が切れる恐れがあります。

■ハンズオンセミナー参加の方へ

《ダヴィンチハンズオン》

「ダヴィンチの基本操作」

※ 事前に参加申請が必要です（定員 6 名）。

- ・場 所：徳島大学病院 中央診療棟 4F 手術室
- ・時 間：10：00～11：30
- ・参加費：無料
- ・内 容：ダヴィンチによるドライボックストレーニング
シミュレーターを用いたトレーニング

《腹腔鏡ハンズオン》

「SoTMに基づいたデバイスの基本操作」

※ 事前に参加申請が必要です（定員 12 名）。見学に制限はありません。

- ・場 所：徳島大学 藤井節郎記念医科学センター2F 多目的室 202, 203
- ・時 間：17：00～18：00
- ・参加費：無料
- ・内 容：実践を意識した切開・剥離トレーニング

研究会進行表

| | | |
|-------------------|---|------------|
| 10 : 00 ~ 11:30 | ダヴィンチハンズオン (徳島大学大学院医歯薬学研究部 産科婦人科学分野) | 講師：加藤 剛志 |
| 13 : 00 ~ 13 : 05 | 開会の辞 | 会長：岩佐 武 |
| 13 : 05 ~ 13 : 35 | 一般講演 第 1 群 演題 1~3 | 座長：林 和俊 |
| 13 : 35 ~ 14 : 05 | 第 2 群 演題 4~6 | 座長：花岡 有為子 |
| 14 : 10 ~ 14 : 50 | 第 3 群 演題 7~10 | 座長：藤岡 徹 |
| 14 : 50 ~ 15 : 30 | 第 4 群 演題 11~14 | 座長：前川 正彦 |
| 15 : 45 ~ 16 : 45 | 特別講演 「SoTM から考える婦人科手術手技」 瓦林 靖広 先生 (国立病院機構九州医療センター 産科婦人科) | 座長：岩佐 武 |
| 16 : 45 ~ 16 : 50 | 閉会の辞 | 会長：岩佐 武 |
| 17 : 00 ~ 18 : 00 | 腹腔鏡ハンズオン (国立病院機構九州医療センター 産科婦人科) | 講師：瓦林 靖広先生 |
| 12 : 00 ~ 17 : 00 | 機器展示 | |

世 話 人 会 . . . 2F 多目的室 (202, 203)
 講 演 会 . . . 1F 藤井節郎記念ホール
 ハンズオンセミナー . . . 2F 多目的室 (202, 203)

プログラム

<一般講演>

■第1群 (13:05 ~ 13:35) 座長：林 和俊 (高知医療センター)

1. 子宮頸部筋腫に蛍光尿管カテーテルを用い尿管損傷を予防したロボット支援下子宮全摘術の一例
高知医療センター
○難波孝臣、若槻真也、塩田さあや、山本真緒、森田聡美、上野晃子、渡邊理史、松島幸生、川瀬史愛、山本寄人、小松淳子、林 和俊、南 晋
2. RSC術後にポートサイトヘルニアとなり、後日子宮頸部膿瘍となった1例
高知医療センター 婦人科
○上野晃子、若槻真也、難波孝臣、塩田さあや、川瀬史愛、林 和俊
3. 高度肥満症例(BMI 41.7)に対して da Vinci を用いたロボット支援下手術を施行した一例
徳島県立中央病院産婦人科
○前川正彦、正木理恵、河北貴子、宮谷友香

■第2群 (13:35 ~ 14:05) 座長：花岡 有為子 (香川大学)

4. 帝王切開症候群に対して子宮鏡手術を行った2例
愛媛大学大学院医学系研究科 産科婦人科学
○河端大輔、藤岡 徹、中橋一嘉、井上翔太、恩地裕史、加藤宏章、安岡稔晃、森本明美、宇佐美知香、松原裕子、松原圭一、杉山 隆
5. 当院での卵巣子宮内膜症性嚢胞の腹腔鏡下手術
公立学校共済組合 四国中央病院
○青木秀憲、田村 公、田村貴央
6. 子宮内膜症合併不妊症に対するプレコンセプションケアとしての腹腔鏡手術
公立学校共済組合 四国中央病院
○田村貴央、青木秀憲、田村 公

■第3群 (14:10 ~ 14:50) 座長：藤岡 徹 (愛媛大学)

7. 原発巣診断に難渋した癌性腹膜炎に対して審査腹腔鏡を行った2例

1) 高知大学

2) 高知県立あき総合病院

○下元優太*¹、牛若昂志*¹、松浦拓也*¹、樋口やよい*²、氏原悠介*¹
前田長正*¹

8. CINに対する治療法を考える

徳島大学大学院医歯薬学研究部 産科婦人科学分野

○新垣亮輔、峯田あゆか、乾 宏彰、香川智洋、西村正人、岩佐 武

9. 子宮内膜ポリープに対して腹腔鏡下腔式子宮全摘 (TLH) を施行し、術後に子宮体癌と診断された症例についての検討

徳島大学大学院医歯薬学研究部 産科婦人科学分野

○乾 宏彰、吉田加奈子、新垣亮輔、香川智洋、木内理世、加藤剛志、西村正人、
岩佐 武

10. 鏡視下およびロボット支援下子宮全摘後に診断確定した肉腫の後方視的検討

徳島県立中央病院

○河北貴子、正木理恵、宮谷友香、前川正彦

■第4群 (14:50 ~ 15:30) 座長：前川 正彦 (徳島県立中央病院)

11. 摘出子宮重量が500g以上であったTLH症例の検討

徳島赤十字病院

○別宮史朗、大西美嘉子、新家朱理、田中 優、名護可容

12. 当院で導入した第一選択術式としてのVANHの治療成績

JA徳島厚生連 吉野川医療センター産婦人科

○三谷龍史、佐藤美紀、松崎利也

13. ロボット支援下腹腔鏡下子宮全摘術における低侵襲のための工夫

香川大学医学部母子科学講座 周産期学婦人科学

○香西亜優美、木村華捺、宮井瑛子、田中圭紀、花岡有為子、鶴田智彦、
田中宏和、金西賢治

1 4. 腎移植後患者の子宮体癌に対するロボット支援下腹腔鏡下子宮全摘術の工夫
香川大学医学部母子科学講座 周産期学婦人科学

○花岡有為子、喜多美里、向井健人、古市 愛、國友紀子、宮井瑛子、
香西亜優美、山本健太、田中圭紀、伊藤 恵、森 信博、新田絵美子、
鶴田智彦、田中宏和、金西賢治

■ 特別講演 (15 : 45～16 : 45)

座長 : 岩佐 武

「SoTMから考える婦人科手術手技」

演者 : 国立病院機構九州医療センター産科婦人科医長 瓦林 靖広先生

抄 録

特別講演

「SoTMから考える婦人科手術手技」

国立病院機構九州医療センター産科婦人科医長

瓦林 靖広先生

“SoTM”とは“Science of Tissue Management”の略語で、「生体組織の特性やデバイスと組織の相互作用について科学的に理解を深めよう」という意味が込められたスローガンです。

近年急速に普及し、一般的な手技として定着してきている「鏡視下手術」は整容性に優れ体に優しい手術として「低侵襲手術」とも呼ばれています。確かに腹部の傷は小さく目立ちませんし、退院までの日数も少ないのですが、腹腔内の組織において低侵襲というには甚だ疑問であると言わざるを得ない手技も散見されます。

そもそも手術とは目的とする組織を摘出するために意図する部位を「切開」したり「凝固」したりする行為により成り立ちます。しかし、同じ「切開」や「凝固」であっても、それが必要以上のエネルギーであったり、意図しない部位で起こってしまうと、たちまち合併症を引き起こす行為になってしまいます。鏡視下手術を行う上で必要不可欠な武器とも言えるエネルギーデバイスは出血を少なくスピーディーに手術を行う上で非常に有用ですが、誤った方法で使用してしまうと想定を超える熱変性を起こしてしまったり、思わぬ部位で通電し組織障害を引き起こしてしまうこともあり、まさに「諸刃の剣」と言えます。

本講演では、エネルギーデバイスの能力を最大限に引き出し、かつ、種々のリスクを回避するために知っておくべき Electrosurgery の原理や注意点、そして、それらをいかにして実臨床の Tissue Management に落とし込んでいくのかについて実験動画や手術動画を供覧しながら述べさせていただこうと思っています。

「理想の Tissue Management」について皆様と自由闊達な意見交換をさせていただくことができれば幸いです。

【氏名】 瓦林 靖広 (かわらばやし やすひろ)

【略歴】

2002年 熊本大学医学部医学科 卒業
九州大学医学部 婦人科学産科学教室 入局
宮崎県立宮崎病院、沖縄県立八重山病院、九州大学病院
2010年 福岡大学大学院医学研究科(人間生物系専攻) 博士課程 修了
九州大学病院、田川市立病院、北九州市立医療センター
2013年～2017年 松山赤十字病院 産科婦人科 副部長
2017年より 国立病院機構 九州医療センター 産科婦人科 医長

【資格】

医学博士
日本産科婦人科学会 専門医・指導医
日本産科婦人科内視鏡学会 技術認定医
日本内視鏡外科学会 技術認定医
日本女性医学学会 女性ヘルスケア 専門医・指導医
日本ロボット外科学会 Robo-Doc Pilot 認定医 (国内B級)
米国消化器内視鏡外科学会 FUSE (Fundamental Use of Surgical Energy) certification

一般講演

1. 子宮頸部筋腫に蛍光尿管カテーテルを用い尿管損傷を予防したロボット支援下子宮全摘術の一例 高知医療センター

○難波孝臣、若槻真也、塩田さあや、山本眞緒、森田聡美、上野晃子、渡邊理史、松島幸生、
川瀬史愛、山本寄人、小松淳子、林 和俊、南 晋

【緒言】今回、婦人科手術既往、子宮頸部筋腫の症例に対し、NIRC 蛍光尿管カテーテルを挿入し、firefly モードを活用しロボット支援下子宮全摘術を施行したため報告する。【症例提示】45 歳 未産婦 BMI 20.42 (kg/m²) 既往：腹腔鏡下左付属器切除術、腹腔鏡下鼠径ヘルニア修復術 現病歴：来院1年前より子宮頸部筋腫が3cmから5cmに増大し、月経困難、過多月経のため根治希望あり、前医より紹介となった。MRI 画像所見：子宮頸部に T1low T2low な腫瘍性病変あり(46x28x36mm) 左側方～後方にかけての頸部筋腫あり。手術：コヴィデン社の NIRC 蛍光尿管カテーテルを準備し事前に挿入のち、ロボット支援下子宮全摘術(RASH)を施行。総手術時間 173 分 コンソール 123 分 出血 10ml 病理診断結果：Leiomyoma 悪性所見なし。術後経過良好で、術後3日目退院された。【考察】今回 firefly モードを、指のクラッチでの切り替えで行うことで、術中の手術進行と同時性に遅滞なく行うことができた。かつ、sensitive モードを使えば、よりはっきりと色のコントラストがつくため、尿管位置をより正確に確認できた。また、完全に尿管を単離する必要がないため、血流を担う adventitia を触らないため、尿管の保護を担保した手術となる。【結語】子宮頸部筋腫への NIRC 蛍光尿管ステントを使用は、簡易であり尿管損傷予防に有用である。予防処置でありコストが問題である。

2. RSC 術後にポートサイトヘルニアとなり、後日子宮頸部膿瘍となった1例

高知医療センター 婦人科

○上野晃子、若槻真也、難波孝臣、塩田さあや、川瀬史愛、林 和俊

【抄録】今回、RSC 術後にポートサイトヘルニア (PSH) が起こり、またその後日、子宮頸部膿瘍となった症例を経験したため報告する。【症例提示】73 歳 経産分娩歴2回。排尿困難感、頻尿を主訴に当科に紹介。POP-QStage3 (Ba+1, C-1, Bp-2) であり、膀胱子宮脱に対しロボット支援下仙骨膿固定術を施行。4日目、嘔吐あり、また左下腹部ポート周囲に腫瘤感あり精査。CT画像所見より10mm程度の腹膜欠損部と左下腹部外腹斜筋膜の間に腸管の嵌頓あり PSH と診断。同日中に外科医による緊急腹腔鏡手術し用手的に小腸を還納、保存的に経過観察となった。術後3日目発熱あり尿路感染症として治療。PSH 術後7日目 (RSC 11日目) 軽快退院したが、PSH 術後13日目 (RSC17日目) の外来にて、膣内に膿あり、MRI などより3cm径の左子宮頸部間質部膿瘍と診断した。頸部1時方向にある排膿孔を拡張し局所洗浄を連日施行。保存的加療のみで、PSH25日目 (RSC29日目) に退院。【考察】PSH 予防を意識し、左下腹部のアシスタント用のエアシール®を8mmに減径していたが PSH が発生した。子宮頸部膿瘍の原因としては、尿路感染症から経膣的上行感染を起こした可能性などを推察した。【結語】PSH が起き緊急手術後、頸部膿瘍となった稀な合併症を経験した。メッシュ抜去するか苦慮したが、排膿と洗浄で保存的に診療できた。

3. 高度肥満症例(BMI 41.7)に対して da Vinci を用いたロボット支援下手術を施行した一例

徳島県立中央病院産婦人科

○前川正彦、正木理恵、河北貴子、宮谷友香

【目的】肥満症例に対するロボット支援下手術は固定されたポートで腹壁を挙上できるため腹腔鏡下手術より術野確保に優れており、腹壁の厚みによる鉗子の操作制限がない。今回、高度肥満症例に対して da Vinci Xi を用いたロボット支援下子宮全摘出術を施行したので報告する。【症例】46 歳、未産婦。身長 163cm、体重 111kg、BMI 41.7。既往症：31 歳 開腹虫垂切除術。ピンクパッドを使用し、開脚位で 21 度の頭低位とした。子宮には Koh カップとニューモオクルーダーを付けた子宮マニピュレーターを装着。臍上縁からオプティカル法でトロッカーを挿入し腹腔内を観察すると右側腹部に小腸の癒着を認めた。臍の左右 7cm の位置に 8mm トロッカー、左下腹部に 5mm トロッカーを挿入し、モノポーラとラパロ用鉗子で癒着剥離後、第 4 アームの 8mm トロッカーを挿入した。第 1 アーム：フォースバイポーラ、第 3 アーム：メリーランドバイポーラ（ダブルバイポーラ法）、第 4 アーム：ベッセルシーラー、を使用した。腔断端はフォースバイポーラを用いて STRATAFIX で連続縫合した。腔が狭いため子宮は 7cm の下腹部横切開創から回収。摘出子宮重量 844g、出血量 200ml、手術時間 6 時間 23 分（コンソール時間 3 時間 32 分、下腹部小切開からの子宮回収 1 時間 5 分）。術後 3 日目で退院。病理検査：leiomyoma。【結論】骨盤高位に伴うコンパートメント症候群や下肢神経麻痺の発生に注意を要するが高度肥満症例に対する子宮全摘術にロボット支援下手術は有用である。

4. 帝王切開症候群に対して子宮鏡手術を行った 2 例

愛媛大学大学院医学系研究科 産科婦人科学

○河端大輔、藤岡 徹、中橋一嘉、井上翔太、恩地裕史、加藤宏章、安岡稔晃、森本明美、

宇佐美知香、松原裕子、松原圭一、杉山 隆

【はじめに】帝王切開癒着症候群(CSS)は、帝王切開術によって形成された子宮峡部創陥凹(CSD)により生じる不正子宮出血、月経困難症および続発性不妊症などをきたす症候群として知られているが治療法は定まっていない。近年、子宮鏡下手術の有効性に関する報告が散見され、今回 CSS の 2 症例に対して子宮鏡手術を行ったので報告する。【症例】症例 1 は 38 歳、既往帝王切開歴 2 回。月経後の褐色帯下および過多月経を認め、経腔超音波検査と MRI 検査にて CSD と嚢胞化、および内部に子宮内膜の伸展を認めた。子宮鏡手術にて陥凹状部位を確認、子宮内膜から連続するポリープを切除後、子宮頸部側を薄く削って切除し、陥凹部を露出させた後に CSD 表面を凝固した。症例 2 は 37 歳、既往帝王切開歴 2 回。月経後の褐色帯下および過多月経を認め、経腔超音波検査と MRI 検査にて CSD、および右卵巢腫瘍を認めたため腹腔鏡併用子宮鏡手術を行った。症例 1 と同様に CSD の処理後、腹腔鏡下右卵巢腫瘍核出術、および避妊手術希望にて両側卵管切除術を施行した。術後経過は共に良好で、症例 1 では症状は改善し、症例 2 においては現在経過観察中である。【まとめ】CSS の 2 症例に対して子宮鏡手術を安全に施行することができた。子宮鏡手術は低侵襲な外科的治療であり、今後、適応や術式のバリエーションについてコンセンサスを確立していく必要があると思われる。

5. 当院での卵巣子宮内膜症性嚢胞の腹腔鏡下手術

公立学校共済組合 四国中央病院

○青木秀憲、田村 公、田村貴央

卵巣子宮内膜症性嚢胞（以下、内膜症性嚢胞）に対する腹腔鏡下手術では、癒着とそれに伴う解剖学的偏位、深部子宮内膜症病変の併存などにより手術難易度は高く、他の卵巣腫瘍に対する手術とは一線を画す。以前は最初に主病巣に直接アプローチし、内膜症嚢胞の穿破による容積の縮小と把持牽引による癒着剥離を先行して行っていた。その後、内膜症性嚢胞に対する手術操作と尿管剥離や止血を行っていたが、褐色内容液の漏出により術野は荒れ、視野は悪化し、安全性の確保があやぶまれることも多々あった。現在は術野の確保と臓器の可動性を優先事項とし、以下の手順で手術を遂行している。①S状結腸の生理的癒着の切離により、直腸を授動する。②岬角レベルから尾側へ腹膜切開および尿管を剥離する。これらの操作により小骨盤腔内での術野確保に加え、内容液漏出のないきれいな視野での尿管マージンの確保、腹膜緊張解除による臓器可動性向上が得られる。そして、③内膜症性嚢胞の授動と手術操作を行う。すなわち「外堀」を埋めてから「本丸」を攻め落とす。」というコンセプトで、安全性と確実性の担保を目指している。手術部位とは直接異なる癒着剥離や腹膜展開は過度な侵襲とも捉えられるが、むしろ安全な手術操作には必要であると考える。またそれらの操作は子宮内膜症の腹膜病変および深部病変の切除を安全にかつ容易にできる。

6. 子宮内膜症合併不妊症に対するプレコンセプションケアとしての腹腔鏡手術

公立学校共済組合 四国中央病院

○田村貴央、青木秀憲、田村 公

子宮内膜症合併不妊症に対する治療の主軸は「手術」と「ART」である。手術は術後の自然妊娠率を上昇させるが、ART成績に及ぼす影響については controversial である。ART前に endometrioma を手術しても妊娠率は上昇しないことが2つのメタアナリシスで示されている。特に両側性のものや止血に過度の熱凝固を要したものでは AMH 値が有意に低下し、卵巣予備能の低下が悪影響を及ぼす可能性もある。一方、深部子宮内膜症病変（DIE）に対する radicality の高い手術を先行した場合、オッズ比で1.8倍のART妊娠率上昇が別のメタアナリシスで示されている。したがってARTを前提とした場合、妊娠率だけをとれば「単独ART」と「手術先行ART」のいずれを選択すべきか、現時点で明確な回答はない。生殖年齢層において、子宮内膜症は不妊以外にも採卵に伴う感染や膿瘍化、妊娠中の疼痛や破裂、前置胎盤など産科合併症リスクの増加、将来的な重症化や悪性転化の可能性など、リプロ・周産期・腫瘍・ヘルスケアの全領域に影響を及ぼす。このため主治医が個々の患者毎に背景や病歴、病状、治療に対する希望などをアセスメントし、各領域におけるリスクとベネフィットについて十分な検討とICを行って最適な治療方針をテーラーメイドする「プレコンセプションケア」の実践が重要である。ARTを前提とした場合であっても手術先行の選択肢は除外せず、手術を行う場合は「根治性」よりも「機能温存」にウェイトをおいた術式計画の立案と遂行を心掛けるべきである。

7. 原発巣診断に難渋した癌性腹膜炎に対して審査腹腔鏡を行った2例

1) 高知大学

2) 高知県立あき総合病院

○下元優太*¹、牛若昂志*¹、松浦拓也*¹、樋口やよい*²、氏原悠介*¹、前田長正*¹

【緒言】進行卵巣癌に対する審査腹腔鏡は predictive index (PI) 評価や組織採取を目的に行うことが多い。癌性腹膜炎に対して原発巣診断目的に審査腹腔鏡を行った症例を2例経験した。術中所見も含めて報告する。【症例1】76歳 G3P1、腹痛・腹部の違和感を主訴に前医から紹介になった。各種検査から腹膜癌や悪性中皮腫、虫垂癌が疑われ、診断目的に審査腹腔鏡を行った。術中所見で横隔膜を含め壁側腹膜全体に白色の播種病変を認めた。子宮付属器は肉眼では明らかな異常を認めず、両側付属器切除を行った。虫垂は根部まで腫大していた。摘出には回盲部切除が必要であり、行わなかった。病理所見で細胞外粘液産生が目立つ粘液性腺癌で、免疫染色から婦人科臓器よりも腸管由来が考えられた。これらから臨床的に虫垂癌と診断した。【症例2】77歳 G3P2、腹水貯留を主訴に前医を受診した。診察・画像所見で腹膜肥厚、両側卵巣は母指頭大に腫大していた。腹水細胞診は陰性でヒアルロン酸が高値であり、悪性中皮腫、卵巣癌が疑われ診断目的に審査腹腔鏡を行った。術中所見では横隔膜を含め壁側腹膜全体に白色の播種病変を認め、大網の播種を一部生検した。癒着のため骨盤腔の観察は困難であった。病理診断は粘液性癌であった。最終的に原発不明癌と診断した。【結語】診断目的の審査腹腔鏡はPIの評価項目以外で虫垂観察が重要である。原発不明の癌性腹膜炎の診断目的に有用であると考えられる。

8. CINに対する治療法を考える

徳島大学大学院医歯薬学研究部 産科婦人科学分野

○新垣亮輔、峯田あゆか、乾 宏彰、香川智洋、西村正人、岩佐 武

【目的】CINの治療は円錐切除術が一般的であるが、治癒率は90-95%程度である。また、閉経患者に円錐切除を行うと頸管狭窄・閉塞が高率に合併し術後外来での評価が困難となる。子宮温存の必要がない症例では子宮摘出が検討され、近年CINに対する腹腔鏡下子宮摘出術(TLH)が一般的になっているがその有効性は十分に検討されていない。また当院では若年女性に対してLEEP+レーザー蒸散術を施行しており、頸管狭窄をほぼ生じない治療法である。TLHとLEEP+レーザー蒸散術の治療成績を比較しCINに対する有効な治療法を検討した。【方法】2012~2022年の10年間、当院でCINに対してTLHを行った81例。2012年~2022年の10年間、当院でCINに対してTLHを行った253例。それぞれ術後の病理診断・術後外来での細胞診の経過を後方視的に検討した。【結果】<TLH> 術後臍断端細胞診陽性例1例(1.3%)、この1例に関しては細胞診異常が持続しVAIN2の診断で放射線治療を行った。<LEEP+レーザー蒸散術> 術後細胞診異常7例(2.8% ASC-US 5例、LSIL 1例、HSIL 1例)、術後6ヶ月HPV陽性11例(6%)。病変が残存し再度治療が必要になったのは3例(1.2%)であった。【結語】当院の治療成績からはCINに対するTLHとLEEP+レーザー蒸散術の治療成績は同程度であった。

9. 子宮内膜ポリープに対して腹腔鏡下腔式子宮全摘 (TLH) を施行し、術後に子宮体癌と診断された症例についての検討

徳島大学大学院医歯薬学研究部 産科婦人科学分野

○乾 宏彰、吉田加奈子、新垣亮輔、香川智洋、木内理世、加藤剛志、西村正人、岩佐 武

【緒言】子宮内膜ポリープは良性疾患であり、子宮内膜細胞診や子宮内膜組織診、子宮鏡検査などが診断の根拠となりえるが、時に子宮体癌との鑑別に難渋することがある。【目的】今回我々は子宮内膜ポリープの診断で TLH を施行し、術後の病理組織診断にて子宮体癌と診断された症例について検討した。

【方法】当院で 2018 年 4 月～2023 年 3 月までの間に、子宮内膜ポリープの術前診断で最終的に TLH を施行し、術後に子宮体癌と診断された症例の臨床症状、検査所見について後方視的に検討した。【結果】

該当症例は 4 例で、診断の契機は 2 例が不正性器出血、2 例は検診 USG であった。子宮内膜細胞診は 3 例が陰性、1 例が疑陽性であり、子宮内膜組織診は 3 例で悪性所見なし、1 例は未実施であった。その他の検査として、2 例は骨盤部造影 MRI で子宮内腫瘍を認め、腫瘍内部にわずかに造影効果不良域を指摘された。別の 1 例は子宮鏡下ポリープ切除術を施行され子宮内膜異形増殖症と診断された。TLH により摘出した子宮の病理診断は全例が類内膜癌 grade1、stage1A であった。【結論】既報では良性子宮疾患に対して子宮全摘後に子宮体癌と診断される確率は 1%未満との報告が多く、予期しない子宮体癌の合併はまれながら回避が困難と思われる。一方で子宮内膜細胞診や組織診で陰性の子宮内腫瘍に対して、悪性腫瘍の鑑別に骨盤 MRI や積極的な子宮鏡下腫瘍切除が診断の一助となる可能性が示唆された。

10. 鏡視下およびロボット支援下子宮全摘後に診断確定した肉腫の後方視的検討

徳島県立中央病院

○河北貴子、正木理恵、宮谷友香、前川正彦

近年の鏡視下手術の適応拡大に伴い、術後に悪性と診断確定される症例も報告されている。今回我々は鏡視下およびロボット支援下子宮全摘術後に肉腫と診断された 2 症例について検討した。症例 1。46 歳 0 経妊。虫垂炎の手術の際に子宮筋腫を認め、当科へ紹介となった。造影 MRI では多発筋腫の診断であり、経過観察の方針となったが以後受診していなかった。2 年後に近医内科で貧血を認め、過多月経もあることから当院に再紹介となった。血液検査では LDH の軽度上昇を認めた。GnRH アゴニスト投与後に腹腔鏡下子宮全摘術を施行。手術検体は下腹部横切開より腹腔内で細切してから摘出した。術後の病理診断で平滑筋肉腫 pT1bNxM0 の診断となった。術後化学療法を施行していたが、下腹部横切開創下に再発を認めた。症例 2 は 48 歳。3 経妊 2 経産。月経困難にて近医を受診し筋腫の感染が疑われ、当院紹介となった。造影 MRI では、変性子宮筋腫との診断であった。血液検査では LDH の軽度上昇を認めた。ロボット支援下子宮全摘術を施行し、子宮は細切せずに経腔的に回収した。術中迅速所見は変性子宮筋腫であった。術後の病理所見では、LG-ESS pT1aNxM0 の診断であったため、術後に腹腔鏡下両側付属器切除を追加した。肉腫に関しては迅速診断でも診断が困難な場合が多い。腹腔鏡手術やロボット支援下手術の普及に伴い悪性所見が偶発的に発見される機会は増加すると思われるため、十分な説明や検体の回収方法の工夫などが必要と考える。

11. 摘出子宮重量が 500g 以上であった TLH 症例の検討

徳島赤十字病院

○別宮史朗、大西美嘉子、新家朱理、田中 優、名護可容

【緒言】 良性疾患の子宮全摘は腹腔鏡下子宮全摘術（TLH）で行われることが多くなっている。そのため子宮重量が 500g を超えるような症例も増加している。しかし腫大した子宮摘出は、手術時間が長くなることや出血量が多くなること、開腹手術への変更を余儀なくされることもある。そこで、当院において行った TLH で 500g を超える症例について検討を行った。【方法】当院での腹腔鏡下子宮全摘術（TLH）は 2008 年に開始し、2023 年 6 月までに合計 641 例行った。このうち子宮重量が 500g 以上であった症例について、手術時間、子宮重量、出血量、輸血について検討する。また当院で行っている術前準備や手術操作についても再考する。【結果】 子宮重量が 500g 以上であったのは 51 例（8.0%）で、そのうち開腹手術への変更は 2013 年の 2 例（3.8%）のみであった。平均手術時間は 248 分（157-383）、平均重量は 663g（500-1259）、出血量は 259g（50-850）であり、自己血準備が 43 例、返血を行ったのが 13 例で同種血輸血はなかった。また術後合併症もなかった。【結語】 術前の準備と手術イメージ作り、可能な部位から少しずつ手術操作を繰り返すことで 500g を超える子宮であっても安全に TLH を完遂できる。

12. 当院で導入した第一選択術式としての VANH の治療成績

JA 徳島厚生連 吉野川医療センター産婦人科

○三谷龍史、佐藤美紀、松崎利也

【目的】 自然孔である膣を用いた vNOTES は従来の腹腔鏡下手術以上に低侵襲性、整容性に優れた術式である。当院にて本年 1 月に第一選択術式として導入した vNOTES Hysterectomy（VANH）の成績を検討した。【方法】 本年 1 月から 8 月に良性疾患で子宮摘出術を実施した 16 例の内、膣式子宮全摘+予防的卵管摘出（BS）の 1 例を除き、VANH を選択した 15 例を解析した。手術手技は、直視下にダグラス窩及び膀胱子宮窩を開放し、仙骨子宮靭帯、子宮傍組織の一部を処理し、95 mm の GelPOINT V-Path を挿入して内視鏡下に残りの処理を行うもので、BS も併施する方針とした。【成績】 適応疾患は子宮筋腫 11 例、CIN 2 例、子宮腺筋症 1 例で、経膣分娩歴があるのは 10 例（66.7%）、性交経験や経膣分娩のない症例が 3 例、帝切既往例が 2 例であった。年齢 44.6 歳、手術時間 91.3 分、出血量 115.3ml、摘出子宮重量 204.7g（平均値）であり、VANH 完遂率は 100%で開腹や従来の腹腔鏡下手術への移行例はなく、BS 実施率は 100%であった。重篤な周術期合併症はなかった。【結論】 VANH の導入は膣式手術の素養があればスムーズと思われ、当院では VANH+BS は良性疾患に対する第一選択術式として安全に実施できている。vNOTES は経膣分娩未経験例や骨盤腔癒着例にもある程度は可能で、有用な術式である。

13. ロボット支援下腹腔鏡下子宮全摘術における低侵襲のための工夫

香川大学医学部母子科学講座 周産期学婦人科学

○香西亜優美、木村華捺、宮井瑛子、田中圭紀、花岡有為子、鶴田智彦、田中宏和、金西賢治
子宮全摘術を行う方法の一つとして、近年ではロボット支援下手術が広く用いられるようになりつつある。そのメリットは傷が小さく低侵襲であること、鉗子の関節可動域が大きく繊細な手術操作を可能とすること等である。当院では2022年9月から da Vinci X、同年12月から da Vinci Xi/X サージカルシステムでのロボット支援下子宮全摘術を始動している。ポート配置や助手ポートの有無などについては施設ごとに異なっており、より低侵襲を実現するべく当科でも試行錯誤が続いた。多くの施設では4つのロボット鉗子用ポートとは別に助手用ポートを設けて手術を行っている。これは術中に排煙などのため吸引管を入れ替えることにより生じる時間のロスを削減することが一つの理由となっている。組織を凝固する際に生じる煙は頻繁に視野の妨げとなる。そこで当院では、当初からエアシールポートを採用しており、助手ポートを立てず手術を遂行している。難点としては、ポート径が12mmと大きいこと、ポート内に Da Vinci ポートを入れることになり、エアシールトロッカーの先が割れることがあったこと等である。この問題を解決したのが da Vinci シリーズカニューラ専用のエアシールトロッカーである。このトロッカーを用いることで、皮膚切開を大きくすることなく、低侵襲な手術をより快適・安全に行うことが可能となった。当科では今後も、ロボット支援下手術の利点を最大限に利用できるよう、様々な工夫を重ねていく。

14. 腎移植後患者の子宮体癌に対するロボット支援下腹腔鏡下子宮全摘術の工夫

香川大学医学部母子科学講座 周産期学婦人科学

○花岡有為子、喜多美里、向井健人、古市 愛、國友紀子、宮井瑛子、香西亜優美、山本健太、
田中圭紀、伊藤 恵、森 信博、新田絵美子、鶴田智彦、田中宏和、金西賢治

末期腎不全患者に対する腎移植は本邦では年間200件前後実施されており、生着率や生存率はかつてに比べるとずいぶんと向上している。移植腎長期生着時代に入り、腎移植患者が高年齢になることや移植後の免疫抑制剤の長期暴露など、腎移植後の悪性腫瘍の発生数は増加傾向にある。今回我々は、腎移植後長期生存女性の子宮体癌の治療を経験したので報告する。61歳女性。49歳時に原疾患不明の慢性腎不全に対して生体腎移植を受けている。腎移植後の周閉経期には、過長月経や過多月経に対して繰り返しGnRHアンタゴニスト療法の治療歴があり、子宮内膜生検では単純型子宮内膜増殖症を認めていたが閉経を機に受診が途絶えていた。61歳時、不正出血を主訴に近医クリニック受診。子宮内膜細胞診陰性であるもMRIにより子宮体癌の疑いあり、当科へ紹介受診となる。精査の結果、子宮内膜生検はEndometrioid Carcinoma G1、子宮体癌IA期疑いと診断。再発低リスク群と判断し、低侵襲手術が望ましいと考え、手術支援ロボット da Vinci Xi を用いた腹腔鏡下子宮全摘+両側付属器摘出を実施した。右骨盤壁に移植腎があるため、トロッカー配置や鉗子操作による移植腎損傷に注意が必要であった。ロボットアーム/インスツルメントは、①臍左14cm/Cadiere、②臍左7cm/Force bipolar、③臍/カメラ、④臍右7cm足側へ2cm/Maryland bipolar および Mega suture cut を配した。通常とは異なり左手でインスツルメント2本を操作し、多関節である da Vinci の鉗子により自由度を損なうことなく精密な手術を安全に遂行できた。周術期合併症はなく、良好に経過した。

協 賛 謝 辞

ジョンソン・エンド・ジョンソン株式会社

インテュイティブサージカル合同会社

テルモ株式会社

科研製薬株式会社

コヴィディエンジャパン株式会社

第 28 回四国産婦人科内視鏡手術研究会の開催に際し、上記の団体・企業より多大なるご援助をいただきました。ここに厚く御礼申し上げます。

第 28 回四国産婦人科内視鏡手術研究会
当番世話人 岩佐 武

GYNECOLOGY SOLUTIONS



光学
クロージャートロカー



V-Loc™ Family



サージスリーブ™



Sonicision™
カーブドジョー



LigaSure™ with
nano-coated Jaw



販売名：VersaOne Fascial Closureシステム
 医療機器認証番号：302AABZX00012000
 販売名：Fascia クロージングデバイス
 医療機器届出番号：13B1X00069US027A
 販売名：Force Triadエネルギープラットフォーム
 医療機器承認番号：21900BZX00853000
 販売名：Sonicisionカーブドジョーコードレスシステム
 医療機器承認番号：30200BZX00033000
 販売名：サージスリーブ
 医療機器認証番号：225AABZX00200000
 販売名：V-Loc90 クロージャーデバイス
 医療機器承認番号：22400BZX00064000
 販売名：V-Loc180 クロージャーデバイス
 医療機器承認番号：22200BZX00140000
 販売名：V-Loc PBT クロージャーデバイス
 医療機器承認番号：22400BZX00292000

Medtronic
Further, Together

お問い合わせ先
コヴィディエンジャパン株式会社
 Tel:0120-998-978
medtronic.co.jp

© 2021 Medtronic. Medtronic, Medtronicロゴマーク
 及びFurther, Togetherは、Medtronicの商標です。
 TMを付記した商標は、Medtronic companyの商標です。

SI-A263



Seprafilm
ADHESION BARRIER

癒着防止吸収性バリア

セプラフィルム®

承認番号20900BZY00790000
高度管理医療機器 保険適用

ヒアルロン酸ナトリウム/カルボキシメチルセルロース癒着防止吸収性バリア

● 禁忌・禁止を含む使用上の注意等については電子化された添付文書をご参照ください。

製造販売元(輸入) **バクスター株式会社**
東京都中央区晴海一丁目8番10号

発売元
[文庫請求先]
[取扱い請求先]

科研製薬株式会社 〒113-8650 東京都文京区本駒込二丁目28番8号
医薬品情報サービス

JP-AS30-220201 V1.0
SPF05GP (2022年5月作成)